ОБЗОР / REVIEW

ОРТОСТАТИЧЕН ТРЕМОР – РЯДКО СРЕЩАНОТО ДВИГАТЕЛНО НАРУШЕНИЕ В НЕВРОЛОГИЧНАТА ПРАКТИКА

РЕЗЮМЕ

ОРТОСТАТИЧЕН ТРЕМОР – РЯДКО СРЕЩАНОТО ДВИГАТЕЛНО НАРУШЕНИЕ В НЕВРОЛОГИЧНАТА ПРАКТИКА

Н. Каменова[1,2], С. Христова-Чакмакова[1,2], Ив. Миланов[1,2]

[1] Университетска многопрофилна болница за активно лечение по неврология и психиатрия „Св. Наум”
[2] Катедра по неврология, Медицински университет – София

Ортостатичният тремор е рядко състояние в неврологичната практика, при което се появява нестабилност и тремор на краката в изправено положение, които изчезват при ходене, в седнало и легнало положение. При прогресия заболяването може да бъде силно инвалидизиращо. Появява се около 60-годишна възраст, повечето случаи са спорадични, но са описани и фамилни случаи. Често при пациенти с ортостатичен тремор има фамилна анамнеза за есенциален тремор и Паркинсонова болест.

Традиционната хипотеза за патогенезата на ортостатичния тремор се уповава на наличие на централен осцилатор, разположен в мозъчния ствол и/или малкия мозък, но той има и някои характеристики, които са присъщи за невродегенеративните заболявания. Ортостатичният тремор се разделя на идиопатичен и симптоматичен. Наблюдават се ортостатичен тремор плюс синдроми в съчетание с други двигателни нарушения.

Диагнозата се поставя според критериите на Movement Disorder Society – първичният ортостатичен тремор е високочестотен (13-18 Hz) изолиран тремор предимно на долни крайници, появяващ се при

ABSTRACT

ORTHOSTATIC TREMOR – THE RARE MOVEMENT DISORDER IN NEUROLOGICAL PRACTICE

N. Kamenova[1,2], S. Hristova-Chakmakova[1,2], I. Milanov[1,2]

[1] University Multiprofile Hospital for Active Treatment in Neurology and Psychiatry „St. Naum”
[2] Department of Neurology, Medical University Sofia

Orthostatic tremor is a rare condition in neurological practice in which unsteadiness and tremors of the legs occur in the standing position and disappear with walking, sitting or lying down. As the disease progresses, it can lead to severe disability. Appears around the age of 60, most cases are sporadic, but familial cases have also been described. Often, patients with orthostatic tremor have a family history of essential tremor and Parkinson's disease.

The traditional hypothesis for the pathogenesis of orthostatic tremor suggests the presence of a central oscillator located in the brainstem and/or cerebellum. It has some characteristics that are inherent in neurodegenerative diseases. Orthostatic tremor is divided into idiopathic and symptomatic. Orthostatic tremor plus syndromes are seen in combination with other movement disorders.

The diagnosis is made according to the Movement Disorder Society criteria - primary orthostatic tremor is high frequency (13-18 Hz) isolated tremor predominantly in the lower limbs, occurring when standing, and needs to be confirmed with an EMG. At present, there are no laboratory or imaging findings that are typical for idiopathic orthostatic tremor, the goal of neuroimaging and labora-

стоене, като е необходимо честота му да се потвърди с ЕМГ. Към момента няма лабораторни и образни находки, които да са типични за идиопатичния ортостатичен тремор, целта на провеждането на невроизобразяващи и лабораторни изследвания е да отхвърли възможността да се касае за симптоматичен ортостатичен тремор. Лечението се провежда с clonazepam, gabapentin, valproate, carbamazepine, primidone и др.

Познаването на основните характеристики и отличителни черти на ортостатичния тремор е ключов фактор за поставянето на точната диагноза. Ортостатичният тремор може да бъде и симптоматичен и поради тази причина е важно пациентите да бъдат проследявани и изследвани обстойно за отхвърляне на друго заболяване.

Представяме клиничен случай на 69-годишен пациент с ортостатичен тремор.

Ключови думи: етиология, клинична картина, лечение, ортостатичен тремор

tory studies is to rule out the possibility of symptomatic orthostatic tremor. Treatment is carried out with clonazepam, gabapentin, valproate, carbamazepine, primidone, etc.

Knowing the main characteristics and distinguishing features of orthostatic tremor is a key factor in making the correct diagnosis. Orthostatic tremor can also be symptomatic, and for this reason it is important for patients to be followed up and examined thoroughly to rule out other diseases.

We present a clinical case of a 69-year-old patient with orthostatic tremor.

Key words: clinical, etiology, orthostatic tremor, treatment

Терминът ортостатичен тремор е използван за първи път през 1984 г. от Heilman (23), но още през 1970 г. Pazzaglia описва трима пациента със специфично състояние, характеризиращо се с тремор на краката, който започва скоро след като се изправят и изчезва в легнало положение (32).

Ортостатичният тремор е интересно и рядко състояние, при което се появява нестабилност и тремор на краката в изправено положение, които изчезват при ходене, в седнало и легнало положение (13). Gerschlager предлага подразделението на ортостатичния тремор на две големи групи – първичен (идиопатичен) ортостатичен тремор със или без постурален тремор на ръцете и „Ортостатичен тремор плюс", при който се наблюдават и допълнителни двигателни нарушения, главно паркинсонизъм (20).

Епидемиология

Ортостатичният тремор се счита за рядко заболяване, но към момента не са публикувани официални епидемиологични данни за разпространението, честотата и смъртността сред популацията (8). При повечето пациенти ортостатичният тремор се появява около 60-годишна възраст, въпреки че възрастовата граница за изява е голяма – между 13 г. и 85 г. (18, 20, 22, 34). Повечето случаи са спорадични, но са докладвани и няколко фамилни случаи при монозиготни близнаци (12), както и при родственици по права линия (9, 17, 34, 44). След анализ на 184 клинични случая, Hassan и съавт. съобщават, че са установили фамилност при 4,9% от случаите (22). Често при пациенти с ортостатичен тремор има фамилна анамнеза за есенциален тремор и Паркинсонова болест (2).

Етиология

Повечето случаи на ортостатичен тремор са идиопатични, с нормални невроизобразяващи изследвания на главния мозък, лабораторни изследвания в граници на нормата и без данни за придружаващи заболявания (22). Описани са случаи на симптоматичен

ортостатичен тремор при церебеларна дегенерация (27, 38, 39), stiff person синдром (43), паранеопластичен с-м (21) множествена склероза (4), тиреотоксикоза (25, 28, 41), вит. B1 и вит. 12 дефицитни състояния (6, 31), употреба на антагонисти на допаминовите рецептори (3), лезии в понса и мезенцефалона (7, 42) и др. При част от тези пациенти треморът не е бил с характерната неврофизиологична характеристика от 13-18 Hz, но клинично е наблюдавана поява на тремор в изправено положение, редуциращ се при сядане и при ходене (8). Има случаи на по-нискочестотен ортостатичен тремор при пациенти с Паркинсонова болест, свързан с допаминовия дефицит и повлияващ се от допаминови агонисти и леводопа терапия (2, 45).

Патофизиология

Ортостатичния тремор може да бъде генериран от централен осцилатор

Традиционната хипотеза за патогенезата на ортостатичния тремор се уповава на наличие на централен осцилатор, разположен в мозъчния ствол и/или малкия мозък (30, 40, 47). В подкрепа на тази теория са следните факти: при детайлно клинично изследване повечето пациенти с ортостатичен тремор имат малкомозъчни симптоми (16); изследване на PET-Scan при малък брой пациенти показва билатерална активация на малкомозъчните хемисфери, вермиса, таламус и n. lentiformis (46); описани са случаи със симптоматичен ортостатичен тремор в комбинация с церебеларна атрофия или лезии в понс или мезенцефалона (7, 27, 38, 39); фактът, че унилатералната транскараниална магнитна мозъчна стимулация върху моторната зона на крака спира тремора на двата крака също подкрепя хипотезата за уникален супраспинален генератор на ортостатичния (40).

Ортостатичния тремор може да бъде невродегенеративно заболяване

Ортостатичният тремор има няколко важни характеристики, които са присъщи за невродегенеративните заболявания: има прогресиращ характер с нарастваща инвалидизация (18, 29); пациенти, които първоначално имат изолиран ортостатичен тремор след време могат да развият допълнителни неврологични симптоми, включително Паркинсонова болест (18, 20, 43); докладвани са случай на придружаващ когнитивен дефицит, който е характерен за невродегенеративните заболявания (5).

Клинична картина

Основното оплакване на пациентите с ортостатичен тремор е от треперене и нестабилна поза в изправено положение, като характерна черта е значителното намаляване или напълно изчезване на оплакванията при ходене, сядане, облягане на стена или лягане. (13, 19, 20, 34). Това състояние значително затруднява извършването на ежедневни дейности, за които е необходимо пациентите да застанат прави неподвижно и често се опитват да избегнат появата на оплакванията като ходят на едно място, преместват тежестта на тялото си от единия на другия крак или се подпират на близък предмет или стена (19). При някои пациенти треперенето се появява веднага след изправяне, но други могат да стоят стабилно в изправен стоеж няколко минути преди да се появи треморът (19, 20, 34). При около 77.4% до 92.3% от пациентите се наблюдава и постурален тремор на ръцете с честота, припокриваща се с тази при есенциалния тремор (20, 34, 48). Публикувани са случай на ортостатичен тремор асоцииран с двигателни нарушения като Паркинсонова болест или паркинсонов с-м с друга етиология, с-м на „неспокойните" крака, орофациални дискинезии, фокална дистония, прогресивна супрануклеарна парализа, деменция с телца на Lewy (20, 29).

Gerschlager и съавт. съобщават, че при повечето проследени от тях пациенти тежестта на симптомите е останала непроменена, но има и такива с значима прогресия на оплаквания – намаляване на времето,

за което могат да останат изправени и постепенна поява на тремор на тялото и горни крайници (20). В контраст с гореспоменатите заключения, при друго проучване на серии от 68 пациента е установено влошаване на симптомите на ортостатичния тремор при 79.4% от пациентите, но прави впечатление по-голямата давност на заболяването при тази кохорта пациенти (18). През 2015 г. Feil и съавт. публикуват данни от проучване, доказващо чрез обективни методи, че ортостатичният тремор е прогресивно заболяване (16).

Диагностичен подход

Понякога диагностицирането на ортостатичния тремор може да бъде затруднено от факта, че треморът е високочестотен и не при всички пациенти може да бъде забелязан с просто око при рутинен преглед. При някои пациенти основното оплакване е от нестабилност при прав стоеж, изчезваща при ходене и сядане и тези пациенти не знаят, че имат треперене (1, 2). В тези случай е възможно да бъде усетен треморът чрез палпация на коляното и мускулите на долни крайници (m. gastrocnemius и/или m. quadriceps) (35). Друг полезен похват е аускултацията на мускулите на долни крайници – при пациенти с ортостатичен тремор може да се чуе звук наподобяващ перка на хеликоптер (11).

Треморът е високочестотен – при неврофизиологично изследване се регистрира тремор с честота 14-18 Hz от долни крайници, трункуса и понякога от горни крайници (2, 36).

Към момента няма лабораторни и образни находки, които да са типични за идиопатичния ортостатичен тремор, целта на провеждането на невроизобразяващи и лабораторни изследвания е да отхвърли възможността да се касае за симптоматичен ортостатичен тремор.

Поради факта, че ортостатичният тремор е рядко срещан е възможно да остане неразпознат и да бъде погрешно диагностициран като есенциален тремор, Паркинсонова болест, синдром на „неспокойните" крака, лумбална стеноза или психогенно състояние (20, 33, 34). Това може да доведе до забавяне на диагнозата с няколко години (22, 48).

Лечение

Уместно е фармакологично лечение да бъде започнато, когато заболяването започне да смущава ежедневните дейности и нормалното функциониране на пациента. Към момента няма солидни данни от рандомизирани контролирани проучвания при пациенти с ортостатичен тремор, поради което се използва широк спектър на медикаменти на емпиричен принцип. Важно е правилно да бъде подбран индивидуален терапевтичния подход при всеки конкретен пациент, за да се избегнат странични ефекти.

Първи избор за лечение на първичен и вторичен ортостатичен тремор в повечето случаи е clonazepam, тъй като намалява тремора при около 1/3 от случаите, а при някои дори го редуцира напълно. Обикновено се стартира с доза от 0.5 mg дневно и при поносимост бавно се титрира до 2-4 mg дневно (1, 2, 8). На втора линия като монотерапия или в комбинация се използват gabapentin, valproate, carbamazepine, primidone и др. (1, 15, 37). При пациенти Паркинсонова болест и ортостатичен тремор се използват леводопа и допаминови агонисти (2).

Описани са и пациенти, при които оперативни лечения, като гръбначномозъчна стимулация, едностранна или двустранна дълбока мозъчна стимулация на вентралното интермедиерно таламично ядро за довели до известно подобрение (10, 14, 22, 24, 26).

КЛИНИЧЕН СЛУЧАЙ

Анамнеза

Представяме клиничен случай на 69-годишен мъж с оплаквания от усещане за стягане в краката, което се появява няколко минути след като остане не-

подвижно изправен и ако запази тази поза на тялото се добавя треперене на краката. При започване на ходене (след първите 1-2 крачки) оплакванията напълно изчезват. В седнало и легнало положение няма оплаквания. Оплаквания са с давност 4-5 год. и са с бавна прогресия. Съобщава, че не може да остане прав за дълго, без да има непреодолима нужда да седне или да започне да ходи. Отрича придружаващи заболявания и фамилност.

Обективно състояние

Соматичен статус: без особености.

Неврологичен статус: След 5 мин. прав стоеж се наблюдава повишаване на тонуса на антигравитационните мускули на трункуса и краката и поява на тремор на долни крайници. При аускултация на mm. quadriceps femoris bill. и mm. gastrocnemius bill. се чува звук наподобяващ „перка на хеликоптер". Останалия НС е без клинично значими отклонения.

Проведени изследвания

Лабораторните изследвания бяха в референти граници на нормата с изключение на леко завишени стойности на HGB.

МРТ на гръбначен стълб /нативна/ с данни за изправена шийна и лумбална лордоза, наличие на остеофити и дегенеративни изменения по дискалните повърхности, без данни за дискови хернии. Гръбначния мозък по цялото му протежение е без данни за патологични лезии.

КТ на главен мозък с данни за лакунарен инфаркт с давност в n. caudatus sin. и корова атрофия.

Треморограма:

- Долни крайници: при изправяне се регистрира високочестотен тремор с честота 14-18 Hz и синхронен патерн. (фиг. 1)
- Горни крайници: налице е постурален тремор с недобре отграничени нискоамплитудни залпове с честота 10-12Hz и синхронен патерн с характеристика на усилен физиологичен тремор.

Заключение: Неврофизиологични данни за ортостатичен тремор.

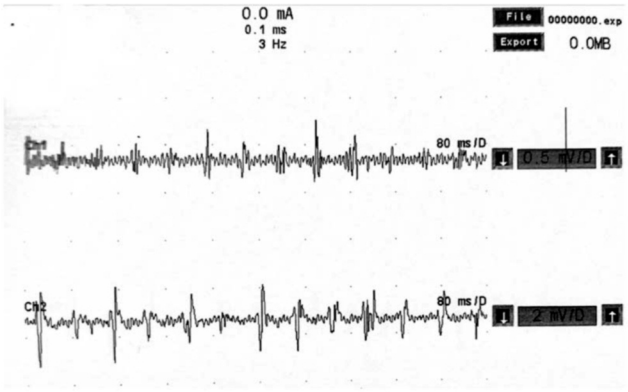

Ффиг. 1 Треморограма с неврофизиологични данни за ортостатичен тремор.

Ортостатичен тест с нормална ортостатична реактивност при пасивен tilt table тест на 60 гр. При активно изправяне след 3 мин. се наблюдава ортостатичен тремор на долни крайници с покачване на тонуса на екстензорните антигравитационни мускули на трункуса и краката и вторична симпатикова реактивност с изразено покачване на систолното и диастолното АН.

Диагноза: Предвид анамнезата, клиничната картина и резултатите от проведените изследвания приехме, че се касае за **Ортостатичен тремор**.

Лечение: Стартирахме лечение с clonazepam в обща дневна доза 2 mg с препоръка при добра поносимост и необходимост да се повиши дозата до 4 mg дневно.

Пациентът е провеждал препоръчаното лечение около 2 месеца, но поради непреодолими нежелани лекарствени реакции при консултация с невролог по местоживеене clonazepam 2 mg дневно е заменен с pregabalin 75 mg дневно с задоволителен ефект по отношение на оплакванията.

ЗАКЛЮЧЕНИЕ

Ортостатичният тремор е рядко двигателно нарушение, което понякога остава неразпознато. Познаването на основните му характеристики и отличителни черти е ключов фактор за поставянето на точната диагноза. При прогресия заболяването може да бъде силно инвалидизиращо. Ортостатичният тремор може да бъде и симптоматичен и поради тази причина е важно пациентите да бъдат проследявани и изследвани обстойно за отхвърляне на друго заболяване.

Литература:

1. Миланов, И. Клинични синдроми, протичащи с тремор. В: Неврология. Миланов, И. под ред., Стено, Варна, 2021, 732. [Milanov, I. Klinichni sindromi, protichashti s tremor. V: Nevrologia. Milanov, I. pod red., Steno, Varna, 2021, 732.]
2. Миланов, И. Хиперкинетични двигателни нарушения. Стено, Варна, 2018, 115-118. [Milanov, I. Hiperkinetichni dvigatelni narushenia. Steno, Varna, 2018, 115-118.]
3. Alonso-Navarro, H., Ortı´-Pareja, M., Jime´nez-Jime´nez, F.J., Zurdo-Herna´ndez, J.M., de Toledo, M., Puertas-Mun˜oz, I. Orthostatic tremor induced by pharmaceuticals. Rev Neurol, 2004, 39, 834-836.
4. Baker, M., Fisher, K., Lai, M., Duddy, M., Baker, S. Slow orthostatic tremor in multiple sclerosis. Mov Disord, 2009, 24, 1550-1553.
5. Benito-Leo´n, J., Louis, E.D., Puertas-Martı´n, V., et al. Cognitive and neuropsychiatric features of orthostatic tremor: A case-control comparison. J Neurolog Sci, 2016 ,361, 137-143.
6. Benito-Leo´n, J., Porta-Etessam, J. Shaky-leg syndrome and vitamin B12 deficiency. N Engl J Med, 2000, 342, 981.
7. Benito-Leo´n, J., Rodrı´guez, J., Ortı´-Pareja, M., Ayuso-Peralta, L., Jime´nez-Jime´nez, F.J., Molina, J.A. Symptomatic orthostatic tremor in pontine lesions. Neurology, 1997, 49, 1439-1441.
8. Benito-León, J., Domingo-Santos, Á. Orthostatic tremor: An update on rare entity. Tremor Other Hyperkinet. Mov. (NY), 2016, 6, 411.
9. Bhattacharyya, K.B., Das, D. Familial orthostatic tremor and essential tremor in two young brothers: a rare entity. Ann Indian Acad Neurol, 2013, 16, 276-278.
10. Blahak, C., Sauer, T., Baezner, H., et al. Long-term follow-up of chronic spinal cord stimulation for medically intractable orthostatic tremor. J Neurol, 2016.
11. Brown, P. New clinical sign for orthostatic tremor. Lancet 1995, 346, 306-307.
12. Contarino, M.F., Welter, M.L., Agid, Y., Hartmann, A. Orthostatic tremor in monozygotic twins. Neurology, 2006, 66, 1600-1601.
13. Deuschl, G., Bain, P., Brin, M. Consensus statement of the Movement Disorder Society on Tremor. Ad Hoc Scientific Committee. Mov Disord, 1998, 13, Suppl. 3, 2-23.
14. Espay, A.J., Duker, A.P., Chen, R., et al. Deep brain stimulation of the ventral intermediate nucleus of the thalamus in medically refractory orthostatic tremor: preliminary observations. Mov Disord, 2008, 23, 2357-2362.
15. Evidente, V.G., Adler, C.H., Caviness, J.N., Gwinn, K.A. Effective treatment of orthostatic tremor with gabapentin. Mov Disord. 1998, 13, 829-831.
16. Feil, K., Bottcher, N., Guri, F., et al. Long-term course of orthostatic tremor in serial posturographic measurement. Parkinsonism Relat Disord, 2015, 21, 905-910.
17. Fischer, M., Kress, W., Reiners, K., Rieckmann, P. Orthostatic tremor in three brothers. J Neurol, 2007, 254, 1759-1760.
18. Ganos, C., Maugest, L., Apartis, E., et al. The long-term outcome of orthostatic tremor. J Neurol Neurosurg Psychiatry, 2016, 87, 167-167.
19. Gerschlager, W., Brown, P. Orthostatic tremor – a review. Hand Clin Neurol, 2011, 100, 457-462.
20. Gerschlager, W., Munchau, A., Katzenschlager, R., et al. Natural history and syndromic associations of orthostatic tremor: a review of 41 patients. Mov Disord, 2004, 19, 788-795.
21. Gilhuis, H.J., van Ommen, H.J., Pannekoek, B.J., Sillevis Smitt, P.A. Paraneoplastic orthostatic tremor associated with small cell lung cancer. EurNeurol, 2005, 54, 225-226.
22. Hassan, A., Ahlskog, J.E., Matsumoto, J.Y., Milber, J.M., Bower, J.H., Wilkinson, J.R. Orthostatic tremor: clinical, electrophysiologic, and treatment findings in 184 patients. Neurology, 2016, 86, 458-464.
23. Heilman, K.M. Orthostatic tremor. Arch Neurol. 1984, 41, 880-881.
24. Krauss, J.K., Weigel, R., Blahak, C., et al. Chronic spinal cord stimulation in medically intractable orthostatic tremor. J Neurol Neurosurg Psychiatry, 2006, 77, 1013-1016.
25. Lin, F.C., Wu, M.N., Chen, C.H., Huang, P. Slow orthostatic tremor as the first manifestation of Grave's disease. Mov Disord, 2013, 28, 1158-1159.
26. Lyons, M.K., Behbahani, M., Boucher, O.K., Caviness, J.N., Evidente, V.G. Orthostatic tremor responds to bilateral thalamic deep brain stimulation. Tremor Other Hyperkinet Mov, 2012, 2.

27. Manto, M.U., Setta, F., Legros, B., Jacquy, J., Godaux, E. Resetting of orthostatic tremor associated with cerebellar cortical atrophy by transcranial magnetic stimulation. Arch Neurol, 1999, 56, 1497-1500.
28. Mazzucchi, S., Frosini, D., Calabrese, R., Bonuccelli, U., Ceravolo, R. Symptomatic orthostatic tremor associated with Graves' disease. Neurolog Sci, 2014, 35, 929-931.
29. Mestre, T.A., Lang, A.E., Ferreira, J.J., et al. Associated movement disorders in orthostatic tremor. J Neurol Neurosurg Psychiatry, 2012, 83, 725-729.
30. Muthuraman, M., Hellriegel, H., Paschen, S., et al. The central oscillatory network of orthostatic tremor. Mov Disord, 2013, 28, 1424-1430.
31. Nasrallah, K.M, Mitsias, P.D. Orthostatic tremor due to thiamine deficiency. Mov Disord 2007, 22, 440-441.
32. Pazzaglia, P., Sabattini, L., Lugaresi, E. On an unusual disorder of erect standing position (observation of 3 cases). Riv Sper Freniatr Med Leg Alien Ment, 1970, 94, 450-457.
33. Pfeiffer, G., Hinse, P., Humbert, T., Riemer, G. Neurophysiology of orthostatic tremor. Influence of transcranial magnetic stimulation. Electromyogr Clin Neurophysiol, 1999, 39, 49-53.
34. Piboolnurak, P., Yu, Q.P., Pullman, S.L. Clinical and neurophysiologic spectrum of orthostatic tremor: case series of 26 subjects. Mov Disord, 2005, 20, 455-1461.
35. Ramtahal, J., Larner, A.J. Shaky legs? Think POT! Age Ageing, 2009, 38, 352-353.
36. Rigby, H.B., Rigby, M.H., Caviness, J.N. Orthostatic tremor: a spectrum of fast and slow frequencies or distinct entities? Tremor Other Hyperkinet Mov, 2015, 5.
37. Rodrigues, J.P., Edwards, D.J., Walters, S.E., Byrnes, M.L., Thickbroom, G., Stell, R., et al. Gabapentin can improve postural stability and quality of life in primary orthostatic tremor. Mov Disord, 2005, 20, 865-870.
38. Sarva, H., Severt, W.L., Jacoby, N., Pullman, S.L., Saunders-Pullman, R. Secondary orthostatic tremor in the setting of cerebellar degeneration. J ClinNeurosci, 2016, 27, 173-178.
39. Setta, F., Jacquy, J., Hildebrand, J., Manto, M.U. Orthostatic tremor associated with cerebellar ataxia. J Neurol, 1998, 245, 299-302.
40. Spiegel, J., Fuss, G,. Krick, C., Dillmann, U. Impact of different stimulation types on orthostatic tremor. Clin Neurophysiol, 2004, 115, 569-575.
41. Tan, E.K., Lo, Y.L., Chan, L.L. Graves disease and isolated orthostatic tremor. Neurology, 2008, 70, Pt 2, 1497-1498.
42. Vetrugno, R., D'Angelo, R., Alessandria, M., Mascalchi, M., Montagna, P. Orthostatic tremor in a left midbrain lesion. Mov Disord, 2010, 25, 793-795.
43. Vetrugno, R., Fabbri, M., Antelmi, E., D'Angelo, R., Rinaldi, R. Orthostatic tremor heralding the onset of stiff-person syndrome. Neurology, 2013, 81, 1361-1362.
44. Virmani, T., Louis, E.D., Waters, C., Pullman, S.L. Familial orthostatic tremor: an additional report in siblings. Neurology, 2012, 79, 288-289.
45. Wills, A.J., Brusa, L., Wang, H.C., Brown, P., Marsden, C.D. Levodopa may improve orthostatic tremor: case report and trial of treatment. J Neurol, Neurosurg Psychiatry, 1999, 66, 681-684.
46. Wills, A.J., Thompson, P.D., Findley, L.J., Brooks, D.J. A positron emission tomography study of primary orthostatic tremor. Neurology, 1996, 46, 747-752.
47. Wu, Y.R., Ashby, P., Lang, A.E. Orthostatic tremor arises from an oscillator in the posterior fossa. Mov Disord, 2001, 16, 272-279.
48. Yaltho, T.C., Ondo, W.G. Orthostatic tremor: a review of 45 cases. Parkinsonism Relat Disord 2014, 20, 723-725.

Адрес за кореспонденция:
д-р Невена Каменова
МБАЛНП "Св. Наум",
гр. София, ул. "д-р Л. Русев" №1
e-mail: nevena_kamenova@yahoo.com

Address for correspondence:
Nevena Kamenova, MD
MHATNP St. Naum,
Sofia 1113 Luben Russev Str. 1
e-mail: nevena_kamenova@yahoo.com