КЛИНИЧЕН СЛУЧАЙ / CASE REPORT

ТУМОРОВИДНИ ЛЕЗИИ ПРИ ПАЦИЕНТ С УСТАНОВЕНА МНОЖЕСТВЕНА СКЛЕРОЗА, КАТО НЕДЕБЮТНА ПРОЯВА НА ЗАБОЛЯВАНЕТО

РЕЗЮМЕ

ТУМОРОВИДНИ ЛЕЗИИ ПРИ ПАЦИЕНТ С УСТАНОВЕНА МНОЖЕСТВЕНА СКЛЕРОЗА, КАТО НЕДЕБЮТНА ПРОЯВА НА ЗАБОЛЯВАНЕТО

Е. Златарева, И. Миланов, С. Иванова, Д. Георгиев

МБАЛНП „Св.Наум" – София
Медицински университет - София

Тумороподобната форма на множествената склероза (МС) е рядка проява на заболяването и е свързана с появата на туморовидни демиелинизиращи лезии с размер по-голям от 2 cm при МРТ-изследване. Радиологичната находка се характеризира с липса на или относително леко изразен мас-ефект или перифокален едем, контрастно усилване тип open-ring pattern, високи стойности на ADC (Apparent diffusion coefficient). Подлежат на изясняване имунопатогенетичните механизми на тази форма на болестта и прогностичното й значение.

Представяме клиничен случай на 28-годишен мъж с установена диагноза Множествена склероза от 2013 г., приет в Клиника по двигателни нарушения на МБАЛНП „Св. Наум" по повод на остро настъпила десностранна хемипареза, в тежка степен за ръката. На проведеното контролно МРТ-изследване се установяват новопоявили се овоидни и окръглени лезии в бялото вещество, някои от които са с тумороподобни размери. Към момента на хоспитализацията пациента не провежда имуномодулираща терапия. Със случая илюстрираме туморовидната форма на МС като не-дебютна изява на заболяването и израз на хетерогенния спектър на идиопатичните демиелинизиращи процеси.

Ключови думи: Магнитно-резонансна томография; Множествена склероза, Тумороподобна демиелинизация, Тумороподобна форма на множествена склероза.

ABSTRACT

TUMOR-LIKE LESIONS IN A PATIENT DIAGNOSED WITH MULTIPLE SCLEROSIS AS NON-ONSET MANIFESTATION OF THE DISEASE

E. Zlatareva, I. Milanov, S. Ivanova, D. Georgiev

MHATNP „St. Naum"
Medical University – Sofia

Tumefactive multiple sclerosis (MS) is a rare form of the disease and is associated with tumor-like demyelinating lesions larger than 2 cm on MRI-scan. The radiological findings are characterized by the absence of/relatively mild mass effect or perifocal oedema, open-ring pattern contrast enhancement, high ADC(Apparent diffusion coefficient) values. The immunopathogenesis and the prognostic significance of this form of the disease are to be clarified.

We present a clinical case of a 28-year old male, diagnosed with multiple sclerosis in 2013, admitted to the Department of Motor Disorders of MHATNP „St. Naum" on the occasion of acute right-sided hemiparesis, severe for the hand. The control MRI-scan revealed newly appeared ovoid and round lesions in the white brain matter, some of which are tumor-like in size. At the time of hospitalization, the patient was not receiving MS-disease modifying therapy. With this case we illustrate the tumefactive MS as a non-onset manifestation of the disease and an expression of the heterogeneous spectrum of idiopathic demyelinating processes.

Key words: Magnetic Resonance Imaging; Multiple Sclerosis; Tumefactive Demyelination; Tumefactive Multiple Sclerosis.

Увод:

Множествената склероза (МС) е автоимунно заболяване, в резултат на което настъпва възпалителна демиелинизация на бялото мозъчно вещество на централната нервна система (1). От съществено значение за поставяне на диагнозата са ревизираните от Tompson и сътрудници през 2017 г. МРТ-диагностични критерии на McDonald. Атипична и рядка проява на болестта е т.нар. тумороподобна (tumefactive) форма на МС. При МРТ-изследване тя се характеризира с появата на туморовидни, демиелинизиращи лезии с размер по-голям от 2 cm, с липса на или относително леко изразен мас-ефект или перифокален едем, контрастно усилване тип open-ring pattern, високи стойности на ADC (Apparent diffusion coefficient) (10, 20). Може да се прояви както като първична изява (50–75%), така и в хода на вече съществуващ демиелинизиращ процес (3, 17).

Според Poser и сътрудници болестността от тумороподобна МС е 1-2 на 1000 случая с установена МС (16), Masdeu и сътрудници определят заболяемостта на 0.3/100 000 (13). При кохортно проучване с 168 пациенти е установено, че тази форма на заболяването се проявява най-често във възрастовия диапазон 20–30 години. Клиничната картина зависи от броя, големината и разположението на лезиите (9, 11). Най-често те се локализират фронтално, париетално, перивентрикуларно, окципитално, темпорално, в корпус калозум, малък мозък и мозъчен ствол (11, 17, 20). Пациентите се презентират с моторни, сензорни, когнитивни, церебеларни и/или стволови симптоми. За разлика от типичните МС-лезии, тумороподобната демиелинизация е по-често свързана с паметови нарушения (17%), афазия (17%), апраксия (4%), синдром на Gerstmann (9).

Клиничен случай:

Представяме клиничен случай на 28-годишен мъж от български произход, постъпил в Клиника по двигателни нарушения на МБАЛНП „Св. Наум" по повод на остро настъпила десностранна хемипареза, в тежка степен за ръката. Пациентът е с поставена диагноза Множествена склероза от 2013 г.

Първите оплаквания били през октомври 2012 г. и се изразявали в изтръпване и несръчност за дясната ръка. Не посетил лекар, тъй като симптомите преминали спонтанно за около 2 седмици. В началото на май 2013 г. остро намаляло зрението на дясното око, появил се и дискомфорт при движение на същото. След преглед от офталмолог пациентът е насочен за провеждане на МРТ на главен мозък (осъществен на 16.05.2013 г.), като находката покрива критериите на McDonald за Множествена склероза. В края на същия месец е хоспитализиран за пръв път в Клиника по двигателни нарушения на МБАЛНП Св.Наум и е проведено лечение с кортикостероиди (Methylprednisolone 1000 mg i.v. за 3 дни) с добър ефект. След това пациентът е насочен за провеждане на модифицираща хода на болестта терапия с Interferon beta-1a (Rebif®). Приема медикамента за около година и половина, но впоследствие поради изразени странични ефекти го преустановява по собствено желание през 2014 г. Периодично употребявал канабидиол (CBD) под формата на масло с профилактична цел. За периода от 2014 г. до 2019 г. отрича нови пристъпи.

На 01.02.2020 внезапно, при събуждане, почувствал силна слабост в десни крайници, по-изразена за ръката. Походката се затруднила – провлачвал десния крак. Забелязал и леко нарушение на говора – по-трудно изговарял някои срички. Отрича смущение в зрението, преглъщането, тазово-резервоарни нарушения. Месец и половина преди началото на така описаната симптоматика имал 2 епизода с преходна слабост в десни крайници (за около 2-3 дни) на фона на прекарана вирусна инфекция, преминали спонтанно. На 03.02.2020 е хоспитализиран по спешност в Клиника по двигателни нарушения на МБАЛНП „Св.Наум". При приема представя МР-из-

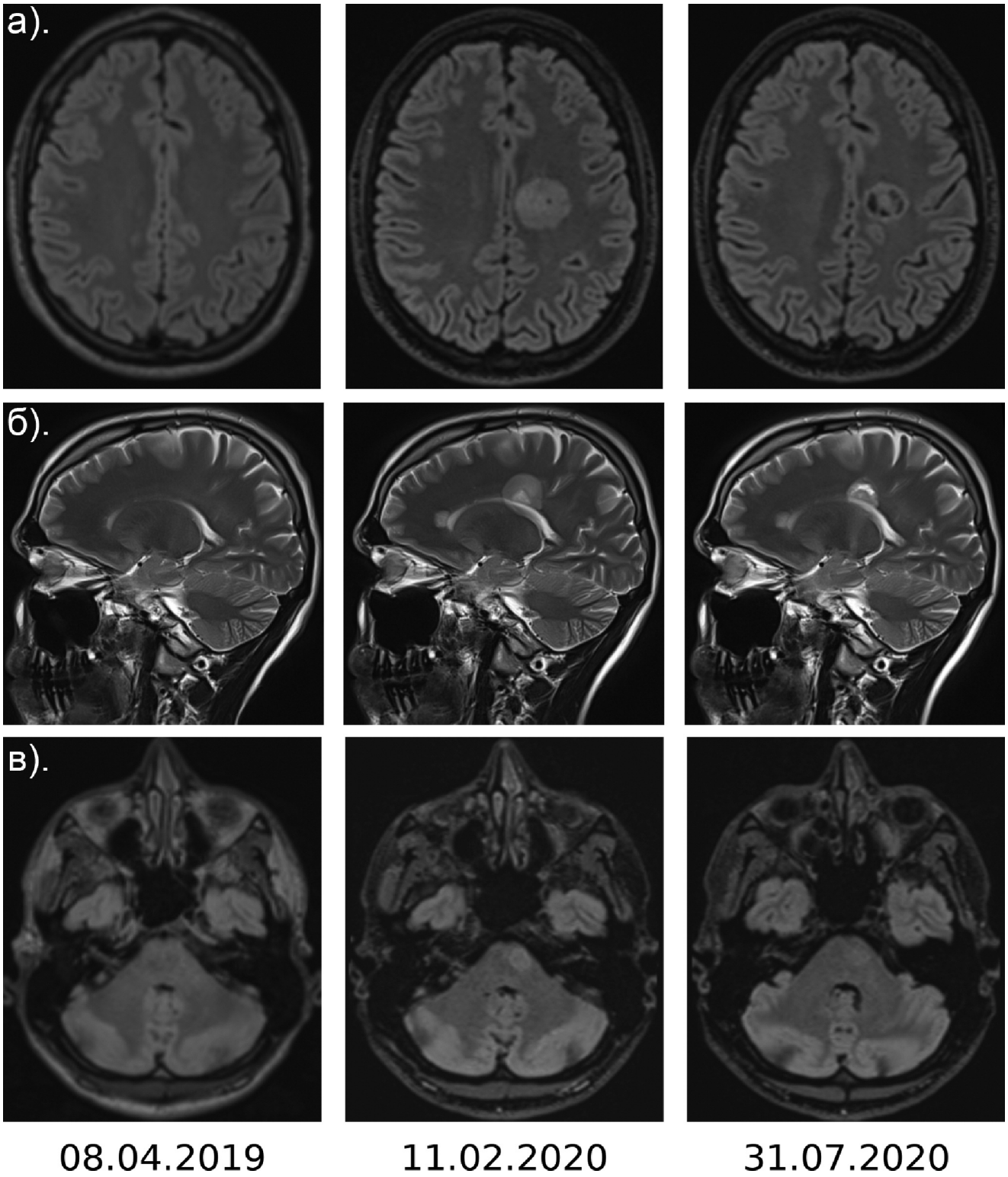

Фигура 1. Еволюция на туморовидни плаки при множествена склероза. Представените образи са от МРТ изследвания на 08.04.2019 – преди появата на лезиите; 11.02.2020 – изява на симптоматиката; 31.07.2020 – след пристъпа, на фона на имуномодулация с dimethyl-fumarate. а).Лезия на покрива на ляв латерален вентрикул T2 space da fl б). Лезии във ляв фронтален рог и на покрива на ляв латерален вентрикул T2 tse bl в).Лезия в понс T2 space da fl.

следване от 04.10.2017 г. – без динамика в образа спрямо предходното МР-изследване от 11.06.2014 г.

Неврологичен статус при хоспитализацията: СМРД – липсва. КН – леко изгладена назолабиална

гънка вдясно, леко по-ниско стоящ устен ъгъл вдясно. Дв. сфера: Леко ограничени по обем активни движения за десен горен крайник. Мускулна сила – отслабена за десни крайници, по-изразено за ръката; Мускулен тонус – леко спастично повишен за десен долен крайник. При ПЛП данни за десностранна централна латентна хемипареза, по-изразена за ръката; СР: болестно оживени за десни крайници с разширени рефлексогенни зони. Клонус за дясно стъпало. Патологични рефлекси: Трьомнер (+) в дясно, ветрилообразен Бабински вдясно. Координация: НПП и КСП изпълнява задоволително. Ромберг – отрицателен. Сетивност – съхранена повърхностна и дълбока за 4-те крайника. Походка – спастично-паретична. Говор – дизартрия. ВКФ – б.о. ТР – контролира. EDSS: 4.5.

Проведе се лечение с КС във високи дози (Methylprednisolone 1000 mg i.v. за 4 дни) с частично подобрение по отношение на мускулната сила и походката, EDSS = 4.0.

На 11.02.2020 бе осъществен МРТ на глава и шия с контрастно усилване: В сравнение с предходно МРТ-изследване от 08.04.2019 г. се обективизираха: новопоявила се лезия в предните стълбци на понса вляво с размери 1.2/1.03 cm, перивентрикуларна лезия в областта на фронтален рог на ляв латерален вентрикул с размери 1.01/0.93 cm и лезия на покрива на тялото на ляв латерален вентрикул с размери 2.8/2.47 cm. Описаните лезии са хиперинтенсни в Т2 и FLAIR, без мас-ефект или перифокален едем. Без данни за шийни лезии на представените секвенции. Без убедителни данни за контрастиращи се лезии. Заключение: описаната находка е като при Туморовидна форма на МС с прогресия на заболяването в сравнение с изследване от 08.04.2019.

Прецени се, че при пациента е уместно да се стартира имуномодулиращо лечение с dimethyl-fumarate(Tecfidera®). Също така бе насочен за провеждане на активна рехабилитация и физиотерапия.

През юли 2020 г. пациентът се яви за контролен преглед в клиниката, като съобщи за значително подобрение по отношение на отпадната неврологична симптоматика. От неврологичния статус: без лицева асиметрия, без промени в мускулната сила и мускулния тонус в крайниците, при ПЛП задържа 4-те крайника със субективно чувство за слабост в десен долен крайник, координация, походка, говор – без отклонения. EDSS: 2.0. Продължава приема на dimethyl-fumarate без съществени странични ефекти. На 31 юли бе проведен контролен МРТ на главен мозък и шиен миелон с контраст: В сравнение с изследване от 11.02.2020. Описаната лезия на покрива на тялото на ляв латерален вентрикул е намалила размерите си от 2,8/2,47 cm до 1,94/1,69 cm с налична обширни ликвороеквивалентни зони в структурата на лезията. Лезията на стената на фронтален рог на ляв латерален вентрикул е намалила размерите си от 1,01/0,93 cm. Лезията в лявата половина на ствола е намалила размерите си от 1,2/1,03 cm до 1,1/0,97 см. Не се видяха лезии в миелона. Не се видяха МР данни за промяна на сигналния интензитет на лезиите след контрастиране. Заключение: Туморовидна МС – намаляване на размера и плътността на съществуващите лезии. Без МР данни за активност в момента. (фигура 1 Еволюция на туморовидни плаки при множествена склероза. Представените образи са от МРТ изследвания на 08.04.2019 – преди появата на лезиите; 11.02.2020 – изява на симптоматиката; 31.07.2020 – след пристъпа, на фона на имуномодулация с dimethyl-fumarate (фигура 1).

Обсъждане:

Описаният клиничен случай представя туморовидната МС като не-дебютна проява на болестта. Нетипичният резонансен образ често прави поставянето на диагнозата трудно, особено когато се касае за първична изява на демиелинизиращия процес. В диференциално диагностичен план е уместно

да се изключат пространство-заемащи процеси на ЦНС (първични тумори, метастази, абсцес, лимфом, паразитози), васкулит, саркоидоза, туберкулом, форми на възпалителните демиелинизиращи заболявания като остър дисеминиран енцефаломиелит, концентрична склероза на Balo, форма на Marburg. Провеждането на мозъчна биопсия не е задължителен елемент от диагностичния процес, но се препоръчва в случаи, в които заболяването се развива с бързо влошаване и значителна инвалидизация (2, 9). Според множество проучвания прилагането на интравенозни кортикостероиди в острата фаза в доза 1 mg/ден за 3-7 дни повлиява благоприятно симптоматиката. При липса на ефект са възможни и плазмафереза, имуносупресия с rituximab или cyclophosphamide (1, 2, 6, 8, 12, 17-19). Започване на модулираща хода на болестта терапия е уместно при изпълнени критерии за поставяне на диагнозата Множествена склероза (2, 9, 10). Изборът на медикамент също е от значение. Има съобщения за образуване на туморовидни плаки по време на имуномодулация с fingolimod, natalizumab и alemtuzumab (4, 14, 15). Описани са и случаи на появата на туморовидни плаки след прекратяване на употребата на fingolimod (5, 7), най-вероятно като изява на rebound феномен.

В представения случай пациентът е лекуван около година и половина с Rebif®, като самоволно прекратил терапията си за период от 5 години преди появата на туморовидните изменения в МРТ-образите. През това време несистемно е използвал канабидиол под формата на масло за профилактика. В литературата не бяха открити достатъчно данни за възможността от развитие на тумороподобни лезии след преустановяване на имуномодулираща терапия с interferon beta-1a. Употребата на канабидиол (CBD) при множествена склероза е актуална и противоречива тема, свързана с все още неясно съотношение „полза-риск". Отново не бе открита информация за връзка между CBD и появата на туморовидни плаки при МС. Най-вероятно в представения от нас случай възникналите изменения са спонтанна проява в естествения ход на развитие на първичния демиелинизиращ процес и е трудно да се коментират конкретни рискови фактори.

В заключение тумороподобната форма на МС е атипична изява на заболяването и може да предизвика диагностични затруднения. Тя е пример за сложните имунопатогенетични механизми, които са в основата на разнообразната клинична картина при идиопатичните демиелинизиращи процеси. Както илюстрира и нашият случай, прогнозата на заболяването е по-скоро благоприятна – с времето се очаква редукция размера на лезиите и се наблюдава подобрение по отношение на неврологичната симптоматика (6).

Литература:

1. Миланов, И. Тумороподобна форма на множествена склероза. Множествена склероза и автоимунни демиелинизиращи заболявания на централната нервна система. Медицина и физкултура, София, 2014, 155-156.
2. Algahtani, H., Shirah, B., Alassiri, A. Tumefactive demyelinating lesions: A comprehensive review. Mult. Scler. Relat. Disord., 2017, 14, 72-79.
3. Altintas, A., Petek, B., Isik, N., Terzi, M., Bolukbasi, F., Tavsanli, M., Saip, S., Boz, C., Aydin, T., Arici-Duz, O., Ozer, F., Siva, A. Clinical and radiological characteristics of tumefactive demyelinating lesions: Follow-up study. Mult. Scler. J., 2012, 18, 10, 1448-1453.
4. Barton, J., Hardy, T., Riminton, S., Reddel, S. , Barnett, Y., Coles, A., Barnett, M. Tumefactive demyelination following treatment for relapsing multiple sclerosis with alemtuzumab. Neurology, 2017, 88, 10, 1004-1006.
5. Berger, B., Baumgartner, A., Rauer, S., Mader, I., Luetzen, N., Farenkopf, U., Stich, O. Severe disease reactivation in four patients with relapsing-remitting multiple sclerosis after fingolimod cessation. J. Neuroimmunol., 2015, 282, 118-122.
6. Brod, S., Lindsey, J., Nelson, F. Tumefactive demyelination: Clinical outcomes, lesion evolution and treatments. Mult. Scler. J. - Exp. Transl. Clin., 2019, 5, 2.

7. Faissner, S., Hoepner, R., Lukas, C., Chan, A., Gold, R., Ellrichmann, G. Tumefactive multiple sclerosis lesions in two patients after cessation of fingolimod treatment. Ther. Adv. Neurol. Disord., 2015, 8, 5, 233-238.
8. Fan, X., Mahta, A., De Jager, P., Kesari, S. Rituximab for tumefactive inflammatory demyelination: A case report. Clin. Neurol. Neurosurg., 2012, 114, 10, 1326-1328.
9. Frederick, M., Cameron, M. Tumefactive Demyelinating Lesions in Multiple Sclerosis and Associated Disorders. Curr. Neurol. Neurosci. Rep., 2016, 16, 3, 26.
10. Hardy, T., Chataway, J. Tumefactive demyelination: An approach to diagnosis and management. J. Neurol. Neurosurg. Psychiatry, 2013, 84, 9, 1047-1053.
11. Lucchinetti, C., Gavrilova, R., Metz, I., Parisi, J., Scheithauer, B., Weigand, S., Thomsen, K., Mandrekar, J., Altintas, A., Erickson, B., König, F., Giannini, C., Lassmann, H., Linbo, L., Pittock, S., Brück, W. Clinical and radiographic spectrum of pathologically confirmed tumefactive multiple sclerosis. Brain, 2008, 131, 7, 1759-1775.
12. Mao-Draayer, Y., Braff, S., Pendlebury, W., Panitch, H. Treatment of steroid-unresponsive tumefactive demyelinating disease with plasma exchange. Neurology, 2002, 59, 7, 1074-1077.
13. Masdeu, J., Quinto, C., Olivera, C., Tenner, M., Leslie, D., Visintainer, P. Open-ring imaging sign: Highly specific for atypical brain demyelination. Neurology, 2000, 54, 7, 1427-1433.
14. Moghadasi, A., Baghbanian, S. Tumefactive demyelinating lesions in a patient with multiple sclerosis receiving natalizumab. Acta Neurol. Belg., 2019, 119, 1, 137-139.
15. Pilz, G., Harrer, A., Wipfler, P., Oppermann, K., Sellner, J., Fazekas, F., Trinka, E., Kraus, J. Tumefactive MS lesions under fingolimod: A case report and literature review. Neurology, 2013, 81, 19, 1654-1658.
16. Poser, S., Lüer, W., Bruhn, H., Frahm, J., Brück, Y., Felgenhauer, K. Acute demyelinating disease. Classification and non□invasive diagnosis. Acta Neurol. Scand., 1992, 86, 6, 579-585.
17. Sánchez, P., Meca-Lallana, V., Barbosa, A., Manzanares, R., Palmí, I., Vivancos, J. Tumefactive demyelinating lesions of 15 patients: Clinico-radiological features, management and review of the literature. J. Neurol. Sci., 2017, 381, 32-38.
18. Sempere, A., Feliu-Rey, E., Sanchez-Perez, R., Nieto-Navarro, J. Rituximab for tumefactive demyelination refractory to corticosteroids and plasma exchange. J. Neurol. Neurosurg. Psychiatry, 2013, 84, 12, 1338-1339.
19. Siffrin, V., Müller-Forell, W., Von Pein, H., Zipp, F. How to treat tumefactive demyelinating disease? Mult. Scler. J., 2014, 20, 5, 631-633.
20. Suh, C., Kim, H., Jung, S., Choi, C., Kim, S. MRI findings in tumefactive demyelinating lesions: A systematic review and meta-analysis. Am. J. Neuroradiol., 2018, 39, 9, 1643-1649.

Адрес за кореспонденция:
Д-р Е. Златарева,
МБАЛНП „Св. Наум"
ул. „Любен Русев" 1, София 1113,
e-mail: el.zlatareva@gmail.com

Address for correspondence:
E. Zlatareva, MD
MHATNP „St. Naum",
Louben Rusev str., 1, Sofia, 1113
e-mail: el.zlatareva@gmail.com